

*Мидов А.З.,
Студент
КБГУ, Медицинский факультет, 4 курс
Россия, г. Нальчик
Теуважукова Д.А.,
Студентка
КБГУ, Медицинский факультет, 5 курс
Россия, г. Нальчик
Кегадуева Д.А.
Студентка
КБГУ, Медицинский факультет, 4 курс
Россия, г. Нальчик
Гончарова И.С.
Врач – офтальмолог высшей категории
Россия, г. Нальчик
Теунова М.Х.
Студентка
Первый МГМУ им. И.М. Сеченова
Россия, г. Москва
Тлупова Т.Г.,
Доцент, к.м.н.,
КБГУ, Медицинский факультет
Россия, г. Нальчик*

**СРАВНИТЕЛЬНАЯ ХАРАКТЕРИСТИКА АДЕНОВИРУСНОГО,
ХЛАМИДИЙНОГО И АЛЛЕРГИЧЕСКОГО КОНЬЮНКТИВИТОВ.
СОВРЕМЕННЫЕ МЕТОДЫ ЛЕЧЕНИЯ**

Аннотация: В рамках нашей работы мы хотим провести исследование о конъюнктивитах, вызываемых аденовирусами (в структуре вирусных конъюнктивитов занимающие до 65-90%), хламидийном конъюнктивите (офтальмохламидиозе, хламидиозе глаз), который составляет от 3-30% от числа конъюнктивитов различной этиологии, и об аллергическом конъюнктивите, который, по последним данным, поражает примерно 15% населения. Конъюнктивиты являются частой проблемой в офтальмологии и в общей медицинской практике. Поэтому в статье мы

уделили большое внимание не только диагностике, но и лечению данного заболевания.

Ключевые слова: конъюнктивит, конъюнктивит, эпидемический кератоконъюнктивит, аллергический конъюнктивит, крупнопиллярный конъюнктивит, инфекционноаллергические конъюнктивиты.

Annotation: In the framework of our work we want to conduct a study on conjunctivitis caused by unfavorable (in the structure of virus conjunctivitis takes up to 65-90%), Lacy conjunctivitis (ophthalmoplegia, chlamydia of the eye), which is 3-30% of the number of conjunctivitis of various etiology, and allergic conjunctivitis, which, according to the latest data, pore approximately 15% of the population. Conjunctivitis is a Cast problem in ophthalmology and General medical practice. Therefore, in the article we deli much attention is not only diagnosis but also treatment of the disease.

Key words: combination, conjunctivitis, epidemic keratoconjunctivitis, allergic conjunctivitis, large-papillary conjunctivitis, inflationary conjunctivitis.

Актуальность. Заболевания конъюнктивы – конъюнктивиты - на данный момент являются самой распространенной патологией среди воспалительных заболеваний глаза и составляют примерно 30% всей глазной патологии.

Эпидемический кератоконъюнктивит – высоко контагиозное госпитальное инфекционное заболевание. В более 70% случаев заражение происходит в медицинских учреждениях. Вызывается аденовирусами с серотипами 8,11,19. Источником является больной кератоконъюнктивитом.

Передача возбудителя протекает контактным путем, реже воздушно-капельным. Инкубационный период 6-10 дней, чаще 4-7 дней. Продолжительность заразного периода 14 дней.

Клиническая картина:

В течении аденовирусного кератоконъюнктивита принято выделять 5 стадии:

- 1-я острые конъюнктивальные проявления
- 2-я поражение роговицы
- 3-я выздоровление
- 4-я формирование вторичного синдрома «сухого глаза»
- 5-я характеризуется повторным появлением роговичных инфильтратов в период 2,5-3 месяцев.

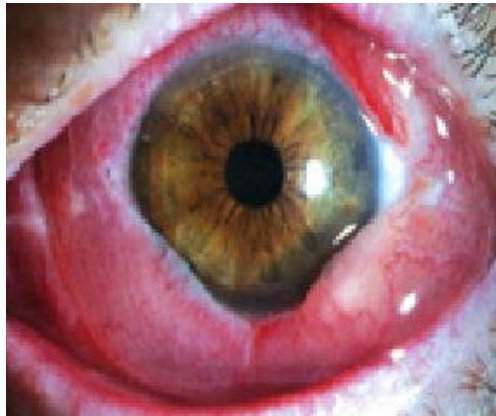

Рисунок 1. Аденовирусный острый конъюнктивит. Стадия отека. 1-й день заболевания

- начало острое, поражаются оба глаза с интервалом 1-5 дней
- жалобы на резь, ощущение инородного тела в глазах, слезотечение
- веки отечны, глазная щель сужена, конъюнктивит умеренно или значительно гиперемирован, нижняя переходная складка инфильтрированная, складчатая
- выявляются мелкие фолликулы, поверхностные, единичные, могут быть точечные кровоизлияния
- характерным признаком является появление пленок на конъюнктиве век

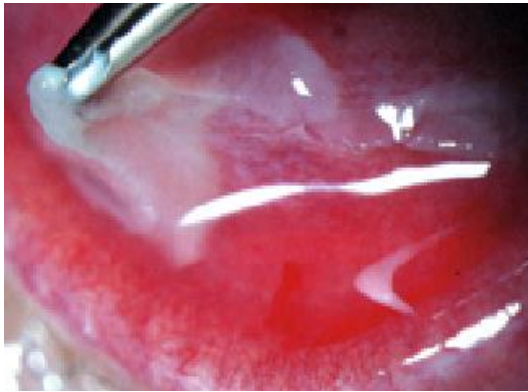

Рисунок 2. Аденовирусный острый конъюнктивит. Стадия образования пленчатых мембран. 6-й день заболевания. Удаление мембраны с конъюнктивы нижнего века

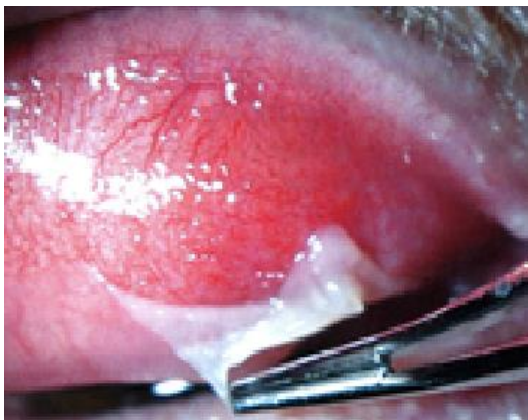

Рисунок 3. Аденовирусный острый конъюнктивит. Стадия образования пленчатых мембран. 8-й день заболевания. Удаление мембраны с конъюнктивы верхнего века.

- на 5-9 день от начала заболевания наступает 2 стадия сопровождающаяся появлением характерных точечных инфильтратов под эпителием роговицы (в 80% случаев) оставляющие стойкие помутнения снижающие зрение от нескольких месяцев до нескольких лет

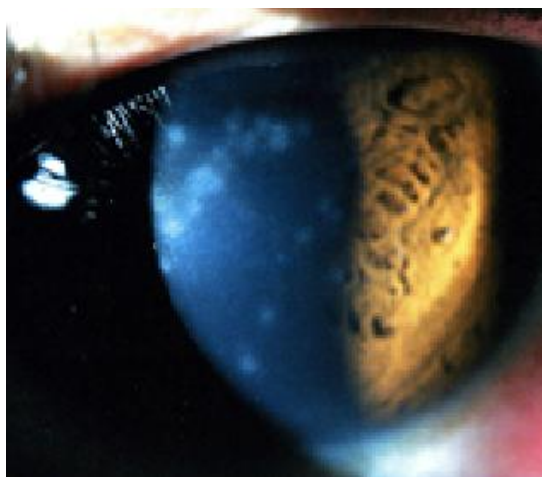

Рисунок 4. Аденовирусный острый конъюнктивит. 11-й день заболевания. Точечные инфильтраты на роговице

- характерно появление **болезненной** аденопатии околоушных лимфатических узлов на 1-2ой день заболевания у 87% больных
- поражение респираторного тракта отмечают от 5 до 25% больных
- длительность ЭКК до 3-4 нед.
- как показали проведенные в последние годы исследования, тяжелое последствие аденовирусного инфекционного заболевания- развитие синдрома сухого глаза в связи с нарушением продукции слезной жидкости.

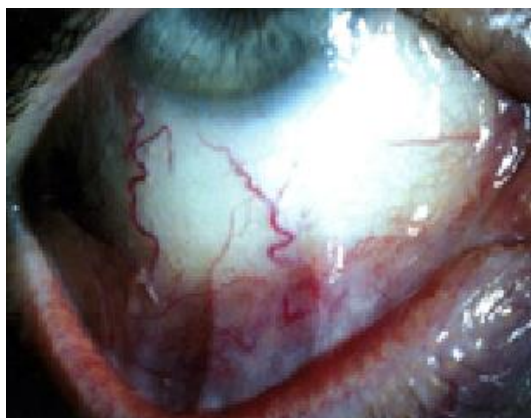

Рисунок 5. Исход пленчатой формы аденовирусного конъюнктивита. Симблефарон. Синдром «сухого глаза»

Цель работы. Изучить клинику различных видов конъюнктивитов, а также эффективность их лечения современными методами.

Материалы и методы исследования. Исследование проходило в Республиканской клинической больнице в отделении «Микрохирургия

глаза». В исследовании приняли участие 60 пациентов. Всем больным для постановки диагноза провели:

1. бактериоскопию и бактериологическое исследование.
2. цитологическое исследование соскобов с конъюнктивы с окраской по Романовскому-Гимзе.
3. серологическое исследование
4. внутрикожные пробы (Манту и Пирке)

Результаты исследования и их обсуждение. Аденовирусный конъюнктивит (фаринго-конъюнктивальная лихорадка) вызывается аденовирусами 3,4,7 обычно сочетающееся с поражением верхних дыхательных путей.

основной источник дети болеющие ОРВИ.

Передача возбудителя происходит воздушно-капельным путем, реже контактным. Инкубационный период 3-10 дней.

Клиническая картина:

- поражение обоих глаз до 60%
- гиперемия и отек конъюнктивы умеренны, фолликулов немного, они мелкие
- отделяемое скудное, не характерно образование пленок и нет кровоизлияний
- у 1/2 больных обнаруживают региональную **болезненную** аденопатию околоушных лимфатических узлов
- На роговице могут возникать точечные эпителиальные инфильтраты, но они исчезают бесследно, не влияя на остроту зрения.
- преобладает общая симптоматика: поражение респираторного тракта с повышением температуры тела и головной болью
- длительность аденовирусного конъюнктивита 2 недели.

Диагностика:

При сборе анамнеза следует уточнить: имелся ли контакт с больным острым конъюнктивитом или фаринго-конъюнктивальной лихорадкой.

В лабораторной диагностике соскобов конъюнктивы используют:

1. метод флюоресцентных антител(ИФА),
2. полимеразную цепную реакцию (ПЦР)

Лечение

Лечение сопряжено с трудностями поскольку не существует лекарственных средств селективно воздействующих на аденовирусы.

1-й этап. С первого визита до момента разрешения пленчатых мембран (7-й — 12-й день заболевания).

1. Специфическое: препараты интерферона (Офтальмоферон, Интерферон лейкоцитарный) — 6 раз в день.

2. Противовоспалительное: НПВС: Диклофенак натрия (Дикло-Ф), Индометацин (Индоколлир), непафенак(неванак) — 3 раза в день. Или новый препарат бромфенак(**броксинак**) 1 кап. 1 раз в день

3. Профилактика развития вторичной инфекции: любой из местных антибиотиков широкого спектра действия:

- группа аминогликозидов: Тобрамицин (Тобрекс — 4 раза в день,), **азидроп** по 1 кап. 1 раз в день 3 дня

- группа фторхинолонов: Моксифлоксацин (Вигамокс), Ципрофлоксацин (Ципромед), Левофлоксацин (Офтаквикс), Офлоксацин (Флоксал), Ломефлоксацин (Лофокс) — 3-4 раза в день или

- антисептик: Мирамистин (Окомистин), пиклоксидина гидрохлорид (Витабакт), 2% борная кислота

4. Противоаллергическое: системно внутрь в таблетированной форме.

5. Удаление пленчатых мембран: проводится под местной анестезией с момента начала их образования с помощью стеклянной палочки и пинцета каждые 2-3 дня. Как правило, достаточно 2-3 процедур.

2-й этап. Смена терапии с момента разрешения мембран и образования инфильтратов роговицы: (с 7-го — 12 дня заболевания).

1. Противовоспалительное: Кортикостероиды: Дексаметазон (Максидекс, Дексапос, ОфтанДексаметазон), Десонид (Пренацид) по убывающей схеме:

3 раза в день — 7 дней

2 раза в день — 7 дней

1 раз в день — 7 дней

2. Кератопротекторы: (Баларпан, Хилозар-Комод) — 3 раза в день — 21 день.

3. Антиоксиданты: (Эмоксипин) — 3 раза в день — 21 день.

4. Слезозаместители (Систейн Ультра, Хило-Комод, Слеза натуральная,) — с 21-го дня и до 3-х месяцев.

При отсутствии положительной динамики от лечения аденовирусного конъюнктивита, следует думать о хламидийном конъюнктивите!!!

Хламидии(*Chlamydia trachomatis*) внутриклеточные бактерии с уникальным циклом развития, проявляющие свойства вирусов и бактерий.

Хламидийный конъюнктивит (офтальмохламидиоз, хламидиоз глаз)

Подострый или хронический инфекционный конъюнктивит, вызываемый *C. trachomatis*

Конъюнктивит возникает главным образом на фоне урогенитального хламидийного инфекционного заболевания (уретрита, цервицита, эрозии шейки матки) пациента или его полового партнёра. Инкубационный период составляет 5-14 дней.

Выделяют несколько клинических форм.

- Хламидийный конъюнктивит взрослых.
- Хламидийный конъюнктивит новорождённых.

- Эпидемический хламидийный конъюнктивит (бассейный конъюнктивит) наблюдаются реже, преимущественно выявляют у детей.

- Хламидийный конъюнктивит с увеитом.

- Хламидийный конъюнктивит при синдроме Райтера.

Последние три разновидности выявляют редко.

Клиническая картина сходна с вирусным конъюнктивитом

- чаще возникает поражение одного глаза, двухсторонний процесс наблюдают примерно у 1/3 больных.

- выраженный отёк век и сужение глазной щели, псевдоптоз

- выраженная гиперемия, отёк и инфильтрация конъюнктивы век и переходных складок. Особенно характерны крупные рыхлые фолликулы, располагающиеся в нижней переходной складке и в дальнейшем сливающиеся в виде 2-3 валиков не склонных к рубцеванию.

- отделяемое вначале слизисто-гнойное, в небольшом количестве, с развитием заболевания оно становится гнойным и обильным.

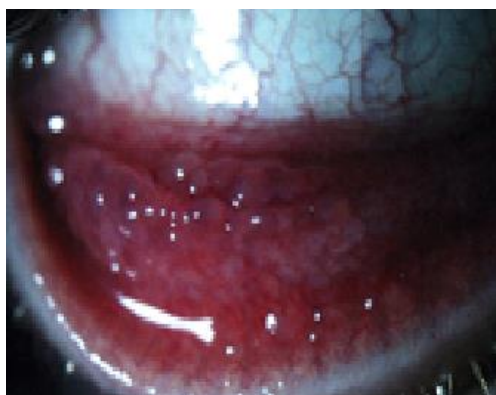

Рисунок 6. Хламидийный конъюнктивит. Хроническая форма.

- Более чем у половины заболевших исследование с щелевой лампой позволяет обнаружить поражение верхнего лимба в виде отёчности, инфильтрации и васкуляризации (микропаннуса).

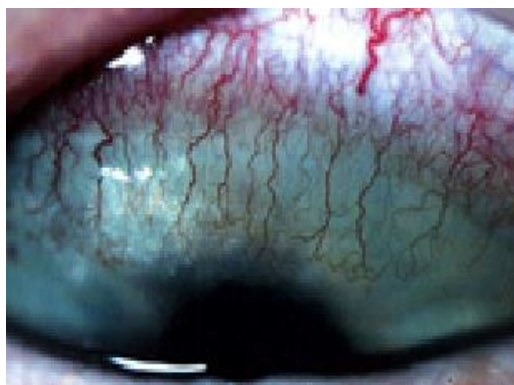


Рисунок 7. Хламидийный конъюнктивит. Острая форма.

- Нередко, особенно в остром периоде, выявляют поражение роговицы в виде поверхностных мелко-точечных инфильтратов, не окрашиваемых флуоресцеином.

- С 3-5-го дня заболевания на стороне поражения возникает региональная предушная аденопатия (как правило, **безболезненная**). Нередко с этой же стороны отмечают явления евстахиита: шум и боль в ухе, ослабление слуха.

Диагностика

В настоящее время, по данным многих исследователей, наиболее распространенный очаг неполового хламидиоза – это глаза. Поэтому особенно актуальной в настоящее время является проблема оптимальных методов диагностики офтальмохламидиоза.

Диагностика хламидийного конъюнктивита основывается как на визуальном выделении признаков изменений в слизистой глаза доктором, так и на специальных лабораторных методах исследования.

Многие практикующие врачи и исследователи особенно отмечают, что для точной постановки диагноза рекомендуется сочетание нескольких методов лабораторной диагностики.

В настоящее время наиболее оптимальными признаны следующие три группы методов лабораторной диагностики офтальмохламидиоза:

1. Определение хламидии в материале из глаза – в соскобе.

Для анализа материала используются цитологический метод,

иммуноферментный (ИФА), иммунофлюоресцентный, полимеразно-цепная реакция (ПЦР);

2. Выделение хламидий в культуре клеток (в качестве среды рекомендуется среда McCooy). Культуральный метод для определения хламидиоза глаз в настоящее время считается эталонным;

3. Серологические тесты.

Лечение хламидиозного конъюнктивита проводится длительно,

1. Специфическая местная терапия:

- антибиотики группа фторхинолонов: Моксифлоксацин (Вигамокс) Левофлоксацин (Офтаквикс, Сигницеф), Офлоксацин (Флоксал), Лофокс Колбиоцин

5 раз в день — 7 дней

4 раза в день — 7 дней

3 раза в день — 7 дней

- антисептик: пиклоксидина гидрохлорид (Витабакт), Мирамистин (Окомистин).

2. Специфическое системно:

- Азитромицин (Сумамед) в капсулах или суспензии в течение 3-х дней, курсовая доза 1,0 г в сутки; затем

- Офлоксацин в таблетках 250 мг 2 раза в день — 3 недели.

3. Противовоспалительное:

- НПВС: Диклофенак натрия (Дикло-Ф), Индометацин (Индоколлир) — 3 раза в день, Броксинак по 1 кап. 1 раз в день — с 1 по 14 день

- кортикостероиды: Дексаметазон (Максидекс, Дексапос, Офтан-Дексаметазон), Десонид (Пренацид) — 1 раз в день с 14 по 21 день 2 раза в день с 21 по 35 день.

4- Слезозаместительная терапия (, Систейн, Хило-комод, Слеза натуральная,) — 2-3 раза в день в течение 6-и месяцев.

5. Противоаллергическое местно: Олопатадин (Опатанол) — 2 раза в день на 45 дней, начиная с 6-й недели лечения (после отмены кортикостероидов).

Аллергические конъюнктивиты

Аллергический конъюнктивит это воспалительная реакция конъюнктивы на воздействие аллергенов. Конъюнктивит является наиболее частой локализацией аллергической реакции со стороны органа зрения, составляя до 90% всех аллергозов, реже встречаются аллергический блефарит, дерматит век, еще более редко аллергический кератит, ирит, увеит, ретинит, неврит

Аллергические конъюнктивиты часто сочетаются с такими аллергическими заболеваниями, как бронхиальная астма, аллергический ринит, атопический дерматит. Аллергическая реакция играет важную роль в клинической картине инфекционных заболеваний глаз.

Синонимом аллергии является реакция гиперчувствительности. Реакции гиперчувствительности классифицируют на немедленные (развиваются в пределах 30 мин от момента воздействия аллергена) и замедленные (развиваются спустя 2448 ч или позже после воздействия). Немедленные конъюнктивальные реакции вызываются выбросом в конъюнктиву биологически активных медиаторов из гранул тучных клеток при их активации и дегрануляции. Выделяющиеся медиаторы вызывают у больного зуд век, светобоязнь, слезотечение, отек и гиперемию слизистой.

Диагностика

В некоторых случаях типичная картина заболевания или четкая связь его с воздействием внешнего аллергенного фактора не оставляет сомнения в диагнозе. Аллергологический анамнез – это единственное на что могут опираться практикующие офтальмологи!

-элиминационная и экспозиционная пробы.

-кожные пробы

-провокационные аллергические пробы (конъюнктивальная, назальная и подъязычная) применяют в исключительных случаях, с большой осторожностью и только в период ремиссии

- лабораторная алергодиагностика высокоспецифична и возможна в остром периоде заболевания без опасения причинить вред больному

- выявление эозинофилов в соскобе с конъюнктивы.

Клинические формы аллергических конъюнктивитов

встречаются следующие клинические формы аллергических конъюнктивитов:

1. поллинозные конъюнктивиты,
2. весенний кератоконъюнктивит,
3. лекарственная аллергия,
4. хронический аллергический конъюнктивит,
5. аллергический конъюнктивит при ношении контактных линз,
6. крупнопапиллярный конъюнктивит.

Поллинозные конъюнктивиты. Это сезонные аллергические заболевания глаз, вызываемые пылью в период цветения трав, злаковых, деревьев. Время обострения тесно связано с календарем пыления растений в каждом климатическом регионе. Поллинозный конъюнктивит может начинаться остро:

-нестерпимый зуд век, жжение под веками,

- светобоязнь, слезотечение, отек и гиперемия конъюнктивы. Отек конъюнктивы может быть настолько выраженным, что роговица утопает в окружающей хемотичной конъюнктиве . В таких случаях появляются краевые инфильтраты в роговице, как правило, в области глазной щели.

Более часто поллинозный конъюнктивит протекает хронически с умеренным жжением под веками, периодически возникающим зудом век.

Весенний кератоконъюнктивит (весенний катар). Заболевание обычно возникает у детей в возрасте 5-12 лет, чаще у мальчиков, имеет преимущественно хроническое упорное, изнуряющее течение. Наиболее характерным признаком являются сосочковые разрастания на конъюнктиве хряща верхнего века (конъюнктивальная форма), обычно мелкие, уплощенные, но могут быть крупными. Реже сосочковые разрастания располагаются вдоль лимба (лимбальная форма). По нашим длительным наблюдениям, нередко поражается роговица: эпителиопатия, эрозия или язва роговицы, кератит, гиперкератоз.

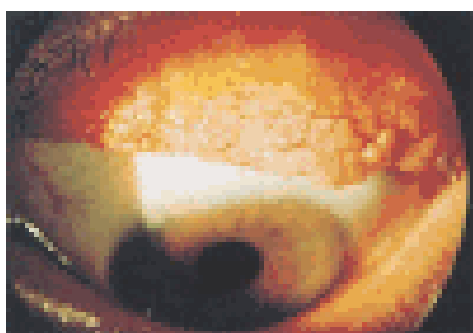


Рисунок 8. Весенний кератоконъюнктивит. Конъюнктивальные сосочки.

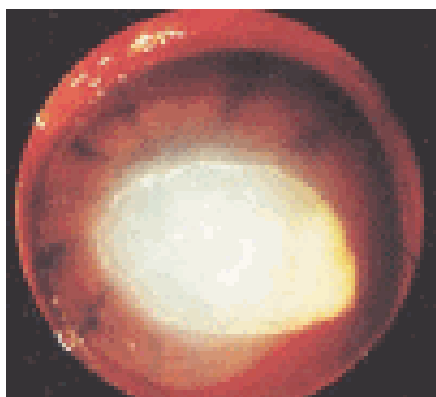


Рисунок 9. Весенний кератоконъюнктивит. Гиперкератоз роговицы.

Лекарственный аллергический конъюнктивит. Острая реакция возникает в течение 1 часа после введения препарата (острый лекарственный конъюнктивит, анафилактический шок, острая крапивница, отек Квинке, системный капилляротоксикоз и др.). Подострая реакция развивается в

течение суток. Затяжная реакция проявляется в течение нескольких дней и недель, обычно при длительном местном применении лекарственных средств

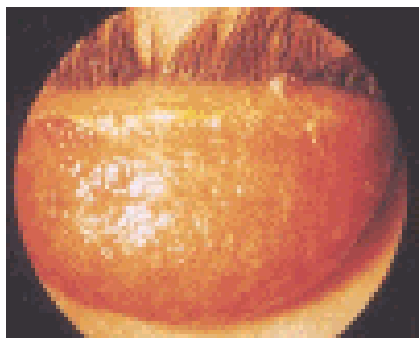


Рисунок 10. Лекарственный аллергический конъюнктивит. Хроническое течение с мелкопапиллярной гиперплазией на верхнем веке.

Хронический аллергический конъюнктивит. Аллергические конъюнктивиты наиболее часто имеют хроническое течение. Характерным признаком являются нити и тяжи в конъюнктивальной полости, узелки Грантаса (сосочки в области лимба с белесыми студенистыми утолщениями наверху, содержащими скопления эозинофилов, фибробластов и поврежденных эпителиальных клеток) Следует иметь в виду, что нередко многочисленные жалобы на неприятные ощущения сочетаются с незначительными клиническими проявлениями, что затрудняет диагностику.

Аллергический конъюнктивит при ношении контактных линз. Считается, что у 55-65% пациентов, носящих контактные линзы, когданибудь обязательно возникнет аллергическая реакция конъюнктивы: раздражение глаз, светобоязнь, слезотечение, жжение под веками, зуд, дискомфорт при вставлении линзы. При осмотре можно обнаружить мелкие фолликулы, мелкие или крупные сосочки на конъюнктиве верхних век, гиперемию слизистой оболочки, отек и точечные эрозии роговицы.

Крупнопиллярный конъюнктивит (КПК). Заболевание представляет собой воспалительную реакцию конъюнктивы верхнего века, в течение длительного периода находящегося в контакте с инородным телом. Возникновение КПК возможно при следующих условиях: ношение контактных линз (жестких и мягких), использование глазных протезов,

наличие швов после экстракции катаракты или кератопластики, стягивающих склеральный пломб.

Больные жалуются на зуд и слизистое отделяемое. В тяжелых случаях может появиться птоз. Крупные (гигантские диаметром 1 мм и более) сосочки группируются по всей поверхности конъюнктивы верхних век .

Инфекционноаллергические конъюнктивиты. Обычно развиваются при хронической бактериальной инфекции конъюнктивы, век, носоглотки, зубов, имеют упорное рецидивирующее течение. Нередко осложняются краевым кератитом. В случаях воспалительных (аллергических) конъюнктивитов и блефаритов, сочетающихся с бактериальной инфекцией, доказанной или предполагаемой в соответствии с клинической картиной заболеваний, назначают комплексные препараты: дексагентамицин, макситрол или тобрадекс

Лечение аллергических конъюнктивитов сводится к следующему:

Самое важное устранение провоцирующего фактора

1. Назначение глазных капель:

- сосудосуживающие (визин) отдельно или в сочетании (полинадим)
- антигистаминные (аллергодил)
- стабилизаторы тучных клеток(лекролин)
- препараты двойного действия(СТК+антигистаминные) (Опатанол)
- препараты множественного действия(антигистаминные+СТК+ингибиторы эозинофилов) (Задитен)
- глюкокортикоиды

2. Антигистаминные препараты , принимаемые внутрь или в виде капель в нос.

<i>Клинический признак</i>	<i>Хламидийный конъюнктивит</i>	<i>Аденовирусный конъюнктивит</i>	<i>Аллергический конъюнктивит</i>
<i>Возраст, пол</i>	Молодой, чаще женщины	Любой возраст и пол	Любой возраст и пол
<i>Один или оба глаза</i>	Один глаз	Оба глаза	Оба глаза
<i>Предушный лимфоузел на стороне больного глаза</i>	Увеличен, плотный, безболезненный при пальпации	Увеличен. Плотный. Болезнен при пальпации	Нет
<i>Отек век</i>	Отек и птоз верхнего века	Выраженный отек обоих век	Выраженный отек век
<i>Отделяемое</i>	Обильное, гнойное	Обильное, слизисто-гнойное	Слизистое «тягучее»
<i>Конъюнктива</i>	Гиперемирована, отечна, инфильтрирована	Гиперемирована, отечна, инфильтрирована	Гиперемирована, хемоз
<i>Фолликулярная реакция</i>	Крупные рыхлые фолликулы, расположенные рядами в нижнем своде не склонные к рубцеванию	Единичные мелкие, слабовыраженные фолликулы, могут отсутствовать	Мелкие фолликулы, гипертрофия сосочков
<i>Пленки на конъюнктиве</i>	Не характерны	Могут формироваться на верхнем и нижнем веке	Нити и тяжи в конъюнктивальной полости
<i>Лимб</i>	Верхний лимб инфильтрирован, отечен, сосуды врастают по типу микропаннуса	Может отмечаться гиперемия лимба по всему периметру	Узелки Грантаса (сосочки в области лимба) скопление фибробластов, эозинофилов и

			поврежденного эпителия
<i>Поражение роговицы</i>	Мелкие субэпителиальные инфильтраты в верхней 1/3-1/2 роговицы, не остается помутнений	При ЭЭК от точечных до монетовидных инфильтратов со стойкими помутнениями в исходе	Аллергический кератит: инфильтрат округлый стромальный полупрозрачн.

Заключение. Конъюнктивит в ряде случаев может быть безобидным поражением глаза. Но стоит отметить, что при неправильном и несвоевременном лечении он может иметь и серьезные последствия. Но главным моментом остается устранение провоцирующего фактора.

Использованные источники:

1. Астахов, Ю.С. Современные методы диагностики и лечения конъюнктивитов: методические рекомендации / Ю.С.Астахов, И.А. Рикс. – СПб., 2007 – 68 с.
2. Бирич, Т.А. Офтальмология : учебное пособие / Т.А. Бирич, Л.Н. Марченко, А.Ю. Чекина; под. ред. В.В. Такушевич. – Минск: Выш. шк., 2007 – 554 с.
3. Бржеский, В.В. Заболевания слезного аппарата: руководство для практикующих врачей // Ю.С.Астахов, Н.Ю. Кузнецова. – СПб.: Издательство «Научная литература». – 2009 – 108 с.
4. Вит, В.В. Строение зрительной системы человека / В.В.Вит. – Одесса: Астропринт, 2003 – 664 с.